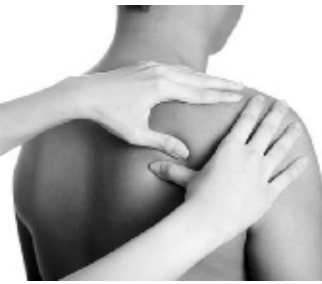

百家讲堂



肩关节前脱位是临床上常见的关节脱位之一,复位方法很多,传统的有拔伸托入法、牵引推拿法、手牵足蹬法等。笔者近年来运用广东骨伤名家何竹林的“抗撬法”整复肩关节前脱位,疗效满

“抗撬法”复位肩关节前脱位

□黄增彬

意。以传统方法复位不满意者,可以借鉴此法。

肩关节脱位亦称“肩骨脱臼”,是全身关节脱位中最常见的部位之一。肩关节由肱骨头和肩关节盂构成,属球窝关节,关节盂周缘有纤维软骨环附着。肩胛盂小且浅,只占肱骨头关节面的1/4~1/3,关节的前下方肌肉较少,关节囊又松弛,是肩关节最薄弱的地方。这种特殊的解剖结构,导致间接暴力或者直接暴力都可以造成肩关节前脱位,而

间接暴力多见。肩关节前脱位常伴有肩袖的损伤、肱骨大结节撕脱性骨折和关节盂唇骨折等。

“抗撬法”操作如下:患者正坐,术者站患侧,将患肩外展及屈肘,术者一手(左脱位用右手,右脱位用左手)从腋后穿前,手指与患者之手指相扣,前臂作上托患肩之势;另一手持其上臂或肘部,先用力慢慢向外下方牵引,最后使之摆向内侧,同时在腋下之肘,上托肱骨头向外上方拉,彼此作抗撬之势。术者可感到患者的肱

骨头逐渐离开锁骨或者喙突下,当靠近关节孟时,加大抗撬之力,并内收内旋患肩,此时往往肱骨头可自动回纳入关节腔中。

术后用三角巾将患臂屈肘悬吊于胸前二三周;若合并肱骨大结节骨折固定时间须4周以上。

该操作方法原理首先是术者托腋之前臂作为支点,同时用力向外,而另一手内收用力成为撬开之势。运力时可同时利用持患臂(或肘)之力向下牵引,逐步缓

解胸大肌、喙肱肌的痉挛,也同时理顺移位的肱二头肌腱;当感觉到肱骨头到达关节孟水平时停止牵拉;此时加大抗撬力度,将患腕外旋带动肱骨头外旋外展,肱骨头在肩袖和三角肌等弹性作用下,靠近破裂的关节囊裂口,接下来再将患臂内收内旋,肱骨头自然回纳入关节腔中。可见该方法主要运用杠杆原理,术者双手用力一上一下,内外对抗,犹如撬物,故何竹林先生称之为“抗撬法”。

妙招共享

治肝源性胃病

石某,男,41岁,2009年6月14日初诊,以发现乙肝表面抗原阳性10余年,腹胀、纳差、乏力6周为主诉就诊。他因患慢性乙肝而进行抗病毒保肝治疗1个月,已经恢复肝功能,但是腹胀、纳差、乏力不减,伴恶心。胃镜检查提示肝源性胃病,但服胃动力药及胃黏膜保护剂1周,诸症仍不能缓解。7月28日被雨淋,腹胀加重,伴呕吐、腹痛、腹泻,舌苔厚腻,加用藿香正气散胶囊口服。1周后,诸症消失,原来的胃病亦好转,遂效不更方,续服3周予以巩固疗效。随访1年,患者的胃病未再犯,笔者异常欣喜。

初始笔者认为,藿香正气制剂治愈该胃病患者仅属巧合。3年来,笔者临床观察27例患者,20例有效,7例无效(其中,5例患者舌质红、有裂纹)。

中医认为,乙肝属于疫气致病,发病符合湿邪的致病特征,病机是湿阻脾土、健运失职、肝木受累、气机不畅。肝源

性胃病表现为上腹部不适、胃隐痛、食欲减退、餐后饱胀、泛酸烧心、恶心、呕吐等症状,乃湿滞中焦、脾胃失和的表现。

现代医学对肝源性胃病的形成原因尚未明确,但有学者认为,乙肝病毒可附着在胃黏膜上皮细胞上,削弱胃黏膜的屏障保护作用,导致胃黏膜损害等。据统计,乙肝患者胃病的发生率高达80%以上,且黏膜病变弥漫而广泛,治疗非常有必要。实验表明,藿香正气制剂有镇吐、镇痛、解痉、增强细胞免疫功能的作用,是可获得临床明证的药理基础。

需要提醒的是,肝源性胃病患者要服用不含酒精的制剂,阴虚患者不宜使用。(尉氏县 马冠军)

藿香正气散的妙用(三)

县域动态

新蔡为百岁老人取出胆结石

本报讯(记者丁宏伟 通讯员袁伟)7月25日,当新蔡县人民医院外二科主任、主任医师张希明到病房看望106岁的老人曹张氏时,曹张氏拉着张希明的手激动地说:“张主任,你把俺的病治好了,俺咋谢你啊?”

106岁的曹张氏,在今年春节后反复出现发热、腹痛,在当地诊所按疟疾治疗,症状仍间断发作,于不久前入住新蔡

县人民医院外二科。经检查,曹张氏被诊断为胆囊结石、胆总管结石,伴胆管炎和轻度贫血,需要手术治疗。患者年龄大、体质弱,手术有风险,但是患者家属再三要求做手术。医务人员经反复研究,成功为全身麻醉的患者行胆囊切除术、胆总管探查、T管引流术。据了解,这是该院首次成功为百岁以上老人实施胆囊结石、胆总管结石手术。

滑县切巨瘤疏通气道

本报讯(记者张治平 通讯员来如海 宋向龙)“多亏滑县人民医院的专家技术高、设备好,俺终于可以回家睡个安稳觉啦!”近日,滑县焦虎乡毛庄村66岁的毛先生作为该县首例气管癌切除袖状吻合术患者康复出院。

毛先生6个月前无诱因出现阵发性咳嗽,活动时气短。经检查发现,患者主动脉弓水平气管左侧壁有一个直径1.5厘米×1.5厘米×1.5厘米的肿瘤深入气管管腔内,致管腔重度狭窄达80%,连气管镜也不能通过,患者情况十分危急。

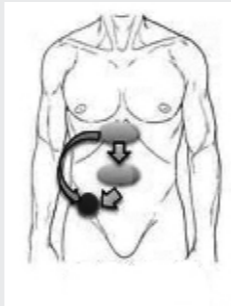
毛先生的肿瘤在气管中下段,距隆突3厘米,手术路

径很难选择,选颈部切口显不出肿瘤,选胸部切口则肿瘤位置偏高。而且,气管狭窄80%,在实施麻醉、气管插管时,若出现气管痉挛或因体位改变肿瘤堵死气管等原因,就会导致窒息。经过多学科会诊,多个科室的主任在上级医院专家的指导下,成功为毛先生实施了气管癌切除袖状吻合术。

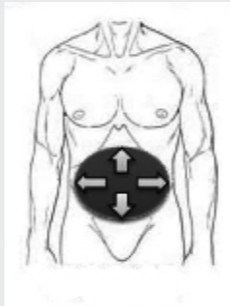
该手术的主刀医生、该院胸外科主任祁守景说:“采取右开胸小切口入路,与胸骨正中劈开手术相比具有创伤小、恢复快等特点。”由于气管肿瘤发病率较低,这样的病例在基层非常罕见。

各种急腹症的疼痛特点

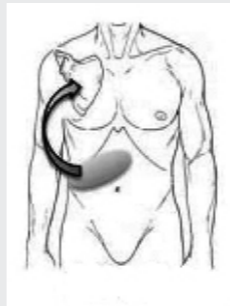
● 弥散性疼痛 ■ 疼痛 ■ 疼痛与压痛 → 转移交痛



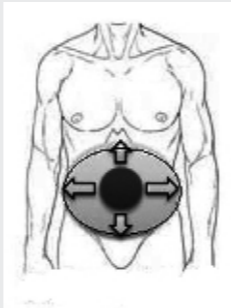
急性阑尾炎



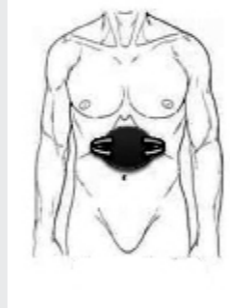
胃溃疡穿孔



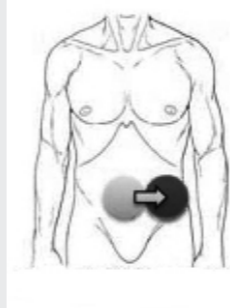
急性胆囊炎



急性肠系膜血栓



急性胰腺炎



急性乙状结肠室炎

(本版图片均为资料图片)

物理降温应对低热

□中冬冬



患者为儿科医生,轻易不为发热的患儿输抗生素和激素。当患儿发热在38.5摄氏度以下时,笔者会尝试物理降温法,尽量让患儿自愈。笔者常用的物理降温法有3个,即冰敷、

酒精擦浴、温水洗浴。

冰袋能减轻脑的充血水肿,对中枢神经系统有保护作用。具体方法是,将小瓶矿泉水在冰箱里冷冻后,用毛巾裹住,放置在患儿的枕部、颈部、双侧腋窝及大腿根部等,每15分钟左右交换一下位置,以免发生冻伤。

酒精擦浴能使局部血管扩张,并利用蒸发作用散发热量,从而达到降温目的。用于物理降温的酒精浓度为30%左右。70%~95%的酒精可以加水稀释,笔者会尝试物理降温法,尽量让患儿自愈。笔者常用的物理降温法有3个,即冰敷、

手心、脚心等处,以免产生不良后果。酒精擦浴的动作应轻柔,擦薄薄的一层即可,以皮肤微红为度。如果患儿出现寒战、面色苍白、口唇青紫症状,应立即停止擦浴。

在服用退热药物后,可以将患儿放在温度37~38摄氏度的水中洗浴,洗半小时左右,尽量不要洗头,促使血液循环、增加排汗。(作者供职于河南省中医院)

诊余闲话

厂价供应无纺布穴位贴
我开发的新型贴剂,用于贴肚脐和穴位,具有良好的透气性和黏贴性,不易出现过敏。另提供各种膏药制作技术及材料。
安阳利达医药科技有限公司
联系人: 销售经理 电话:13598105759 (0372)5362560

中药灌肠 治儿科病 推广
穴位伏贴 治慢性病
网址: www.kfhcy.com
电话: 13839996120

遗失声明
大康县人民医院李琪医师资格证(编号:200241110410202781029155)、医师执业证(编号:11041000033831)不慎丢失,声明原件及复印件作废。

公立医院招聘

肿瘤科医生 要求:一、能对患者病情进行分析并制订相应治疗方案。正确阅读影像学诊断资料,如X线片、B超、CT、核磁共振等;对肿瘤的基本治疗方案熟悉,如手术、放疗等。有丰富的脉管知识,有成熟的中医药治疗方案。二、有良好的沟通协调能力。能及时妥善处理会诊过程中发生的问题,处理好医院与患者和医生的关系,必要时上报领导解决。可以胜任培训、授课、现场坐诊及诊断治疗工作。对患者及医生进行定期随访,建立医院远程会诊档案和技术档案。三、可以适应经常性省内出差。基本底薪5000元,奖金面议。

营销专员 要求:一、具有较强的亲和力,负责河南省市场推广工作。目标市场的考察、谈判、管理,信息收集以及维护。负责来院咨询顾客的维护和深度营销开发。收集客户资料,建立完善的客户管理档案。二、医学相关专业毕业或至少1年以上医药领域市场推广与销售经验。三、有工作热情,不怕苦,不怕累,有责任心,能适应短期出差;有驾驶经验者优先。四、女性优先。基本工资3000元,奖金面议,其他面议。

联系方式:13838545599 李主任

标准化村卫生室必备治疗仪

绿色疗法——让专科更有特色

馨德康中医康复仪,利用纯中药热灸方法,从根本上解决风湿骨病不能治愈的难题;专利仪器+专利药膏+专利膏药,三位一体绿色疗法,透皮吸收,标本兼治,不伤胃肠,肝胃。

独家专利特色治疗,提高专科形象。疗效才是硬道理,以疗效说话,提高就诊率。

签约免费送仪器,地方区域保护,排他性授权经营,独享特色优势。

全国风湿骨病康复救助工程推荐产品
馨德康——中国中医康复设备行业最具影响力品牌
免费热线:400-0372-268
咨询热线:(0372)5362102 15518788387
香港博士达国际集团有限公司监制
安阳博士达医药科技有限公司生产
网址:www.aytsd.com
中国医学科学院工程 技术合作
全国质量 服务 信誉 AAA 级产品

同康医疗国际——专业大型进口国产医疗设备

主营批发:CT机(单排、双排、16排)、C形臂(大C、小C)、计算机放射成像系统,直接数字放射成像系统(CDD、平板非晶硅、非晶硅、碘化钡、硫酸钡),核磁共振(光纤、3.0T超导、1.5T超导、0.5T永磁、0.35T永磁、0.3T永磁)。

主营产品:彩超机、全自动生化分析仪。

交易灵活:一、政策补贴;二、分期付款;三、以旧换新;四、升级改造;五、合作投放;六、租赁融资;七、透支刷卡;八、信用委托。

联系电话:18637157188 张先生
联系地址:郑州市建设路11号

玉丹荣心丸治疗心肌炎后心律失常的临床应用

心肌炎是一种常见的心肌疾病,而病毒性心肌炎又是心肌炎中最常见的类型。病毒可直接侵袭心肌,引起心肌细胞损害和功能障碍,同时病毒感染引发的免疫反应也会造成心肌损伤。心肌炎不易诊断,复发率较高,易引发各种心律失常,如早搏,如没有及时根治很容易反复发作,形成心肌炎后遗症。

玉丹荣心丸(生产企业:上海玉丹药业有限公司。批准文号:国药准字Z10970095)可“抗病毒、促免疫、保心肌、调心律”,临床用于治疗病毒性心肌炎合并心律失常,疗效确切。

患者王某,男性,38岁。主诉:胸闷、心悸。患者曾因上呼吸道感染未及时治疗且运动过度,致胸闷、心悸,心电图检查提示室性早搏,被诊断为病毒性心肌炎。曾服一些抗心律失常药,效果欠佳,一直有阵发性胸闷、心悸不适。近日,患者因感冒引起胸闷、心悸加重。查体:心率75/分钟,心律不齐,早搏18次/分钟,双下肺无湿啰音。诊断:病毒性心肌炎,上呼吸道感染。口服玉丹荣心丸,6丸/次,每天3次。治疗

两周后,患者胸闷、心悸症状明显好转。复查提示:心率77次/分钟,房性异位心律0个,室性异位心律0个。继续服用玉丹荣心丸满1个月后停药。复查:早搏消失,心律正常,未有胸闷、心悸复发迹象。

对于病毒性心肌炎及其所致心律失常,抗心律失常药物治疗的不足之处在于治愈率较低、停药后复发率高。长期心律失常的存在也为心室重构、心功能不全的

生留下隐患。玉丹荣心丸可调节心肌代谢,促进心肌功能修复,减少心肌自身免疫损伤,从而改善心肌供血不足,调节心律,彻底治疗早搏等心律失常。和西药中抗心律失常药物相比,玉丹荣心丸具有停药后心律失常不反复的优点,临床应用安全可靠。

小贴士
玉丹荣心丸(处方名:荣心丸。批准文号:国药准字Z10970095)是上海玉丹药业独家品种,国家中药保护品种、中药行业名优产品,属于河南省基本药物、河南省新农合报销用药。

企业简介
上海玉丹药业是以研发和生产具有自主知识产权的中药创新药物为主的科技型制药企业,相继研发出具有真正标本兼治意义的划时代中药玉丹荣心丸和玉丹参桂胶囊,成为心脑血管疾病中药研发领域的领跑者。
如欲了解更多企业和产品信息,您可访问玉丹药业网站 www.yudan.com.cn,或拨打全国免费咨询热线:400-005-8868。

治胃肠炎

藿香正气散有解表和中、理气化湿功效,主要用于夏季暑湿感冒,也可用于它时感冒符合证型者,临床中应随证加减,用于各型胃肠炎效果甚佳,只要有头昏、头痛、畏冷、发热、食欲不振、恶心、呕吐、腹胀、肠鸣、腹泻等外感内伤症候群,根据伤寒、伤湿、伤食以及

正气、阴津耗伤的偏盛偏衰,进行辨证施治,常能取得非常满意的疗效。

临床中也可应用藿香正气水、藿香正气(软)胶囊等制剂,配合对症处理及支持疗法,治疗各型胃肠炎,也同样有令人满意的疗效。(遂平县 崔彦如)

治“空调病”

患者,男,35岁,2012年8月5日来诊,头重如裹、身困乏力、体温36.5摄氏度,身热无汗,腹胀纳差,舌体胖大,边有齿痕、质淡,苔厚腻,脉濡滑。经了解,患者经常在办公室办公,长期吹空调,且各项检查无异常。患者是长期吹冷气导致营卫失和、汗出不畅,治疗应芳香化湿、调和营卫,用藿香正气散加减。藿香10克,茯苓10克,大腹

皮12克,紫苏叶10克,白芷6克,橘皮10克,桔梗10克,白术6克,法半夏6克,桂枝6克,白芍药10克。两剂,水煎服,每天1剂。2012年8月7日复诊,诸症悉除,有口干;原方去桂枝,又服两剂痊愈。

笔者认为,藿香正气散为四时感冒要药,伴有胃肠道不适者都可用之。对于现代的“空调病”,多效如桴鼓。(封丘县 王保名)